УДК 681.5; 004.93 DOI 10.18372/2073-4751.87.21687

Мірошниченко О.С.[1],
orcid.org/0000-0002-3612-7615,
e-mail: oleksandra.miroshnychenko@npp.kai.edu.ua,
Хобта Ю.В.[2],
orcid.org/0009-0000-3238-1096,
e-mail:yuriy.khobta@teleoptic-pra.com.ua,
Мірошниченко С.І.[2],
orcid.org/0000-0003-4169-3440,
e-mail: s.miroshnichenko@teleoptic-pra.com.ua,
Миколушко А.М.[1],
orcid.org/0000-0002-2767-8255,
e-mail: andrii.mykolushko@npp.kai.edu.ua

ІНФОРМАЦІЙНА МОДЕЛЬ ПАТОЛОГІЙ РЕНТГЕНОДІАГНОСТИЧНИХ ЗОБРАЖЕНЬ РІЗНИХ ТИПІВ

[1]Національний університет «Київський авіаційний інститут»
[2]«Науково-виробниче об'єднання «Телеоптика», ТОВ

Вступ

Рентгенівські методи діагностики є важливою складовою сучасних інформаційних систем медичної візуалізації та широко застосовуються для виявлення патологій різного походження. У контексті інформаційних технологій ключовою характеристикою ефективності є контраст зображення як інформаційний параметр, що безпосередньо впливає на здатність систем автоматизованого аналізу виявляти патологічні зміни.

У рентгенографії (DR) зображення формується як інтегральна проєкція всіх шарів об'єкта, що призводить до накладання структур та зниження контрасту патологій. Комп'ютерна томографія (CT) реалізує пошарову реконструкцію та забезпечує високу діагностичну чутливість, проте має значні обчислювальні витрати, підвищене дозове навантаження і складність реалізації в мобільних системах [1–3].

Цифровий томосинтез (DT) займає проміжне положення між DR і CT, реалізуючи реконструкцію зображень при обмеженому куті сканування. З позицій інформаційних технологій цей метод забезпечує часткове відновлення пошарової структури даних та підвищення інформативності зображень за рахунок зменшення ефекту анатомічного накладання. Водночас доза опромінення при томосинтезі значно нижча, ніж при комп'ютерній томографії, що дозволяє розглядати його як ефективний інструмент у системах скринінгу та повторних обстежень [4–7].

Порівняльні характеристики методів DR, DT та CT наведені в табл. 1.

Таблиця 1. Порівняльні характеристики методів DR, DT та CT [8,9]

Параметр	**DR**	**DT**	**CT**
Просторова роздільна здатність, lp/mm	до 5,0	до 2,0	до 1,0
Роздільна здатність за глибиною, lp/mm	–	до 0,8	до 1,0
Доза, мЗв	до 0,1	до 0,4	до 4–8
3D-візуалізація	–	+	+
Діагностична чутливість	0,64	0,92	0,98

Порівняльний аналіз показує, що рентгенографія забезпечує найвищу

просторову роздільну здатність, однак не підтримує пошарову візуалізацію та має обмежену діагностичну чутливість через накладання тканин. Комп'ютерна томографія, навпаки, забезпечує майже повну діагностичну чутливість, але характеризується значним дозовим навантаженням і високою вартістю [8].

Цифровий томосинтез забезпечує достатню просторову роздільну здатність для більшості клінічно значущих патологій, підтримує квазітривимірну візуалізацію та має помірне дозове навантаження, що відповідає принципу ALARA. При цьому діагностична чутливість DT наближається до CT і значно перевищує DR.

Технічно томосинтез базується на отриманні серії проєкцій при русі рентгенівської трубки відносно детектора за заданою траєкторією. Кут сканування зазвичай обмежений і становить приблизно 20°–60°. Отримані проєкції обробляються за допомогою алгоритмів реконструкції, що дозволяє сформувати набір квазітомографічних зрізів [1-3,8,9].

Водночас особливості формування зображень у DT, зокрема обмежений кут сканування та наявність залишкових сигналів від сусідніх шарів, потребують створення узагальненої моделі, яка б описувала патології з урахуванням різних типів рентгенівських систем.

Таким чином, актуальним є створення узагальненої моделі патологій рентгенодіагностичних зображень, яка дозволяє формалізувати процес формування контрасту та оцінити діагностичну ефективність різних методів візуалізації.

Мета

Метою даної роботи є розробка узагальненої інформаційної моделі патологій рентгенодіагностичних зображень різних типів, яка дозволяє формалізовано описати процес формування контрасту та забезпечує можливість кількісної оцінки діагностичної чутливості систем рентгенографії (DR), цифрового томосинтезу (DT) та комп'ютерної томографії (CT).

Основна частина

У загальному випадку рентгенівське зображення доцільно розглядати як результат інформаційного перетворення тривимірного розподілу щільностей тканин у двовимірну дискретну матрицю яскравості. Таким чином, модель формування зображення може бути представлена у вигляді багаторівневої інформаційної системи, в якій кожен окремий шар містить складову сигналу, що відповідає певній глибині та структурі досліджуваного об'єкта.

При побудові узагальненої моделі було прийнято ряд спрощувальних припущень, використання яких не призводить до істотного зниження точності отриманих результатів і дозволяє зберегти адекватність опису досліджуваних процесів:

- рентгенівське випромінювання розглядається як сукупність паралельних променів, орієнтованих перпендикулярно до площини приймача;
- вплив розсіяного комптонівського випромінювання вважається компенсованим за рахунок використання відсікаючих растрів.

З урахуванням наведених припущень загальний вираз функції яскравості шару реконструйованого зображення може бути поданий у вигляді

$$L_{z_v}(x,y,z_v) = S(x,y,z_v) + \sum_{i=0}^{M}\sum_{j=0}^{N}\sum_{k=0\ k\neq v}^{P} a_{ijk} \cdot L_{ijk}(x,y,z_k), \quad (1),$$

де $L_{z_v}(x,y,z_v)$ – функція яскравості зображення шару в площині патології $z = z_v$;

$S(x,y,z_v)$ – функція яскравості шару, що містить діагностичне значущу інформацію;

$L_{ijk}(x,y,z_k),\ k \neq v$ – функція яскравості зображення інших шарів (фонові структури);

a_{ijk} – вагові коефіцієнти просторового впливу, залежать від відстані шару z_k до шару z_v для $k \neq v$;

i, j, k — кроки дискретизації за координатами X, Y, Z;

M, N – кількість пікселів в площині приймача;

P – кількість шарів об'єкту, що паралельні площині приймача.

Тривимірні кореляційні функції, що відповідають технологіям обстеження рентгенографії, томосинтезу та комп'ютерної томографії і в загальному виразі (1) визначаються коефіцієнтами a_{ijk}, набувають характерного вигляду, поданого на рис. 1.

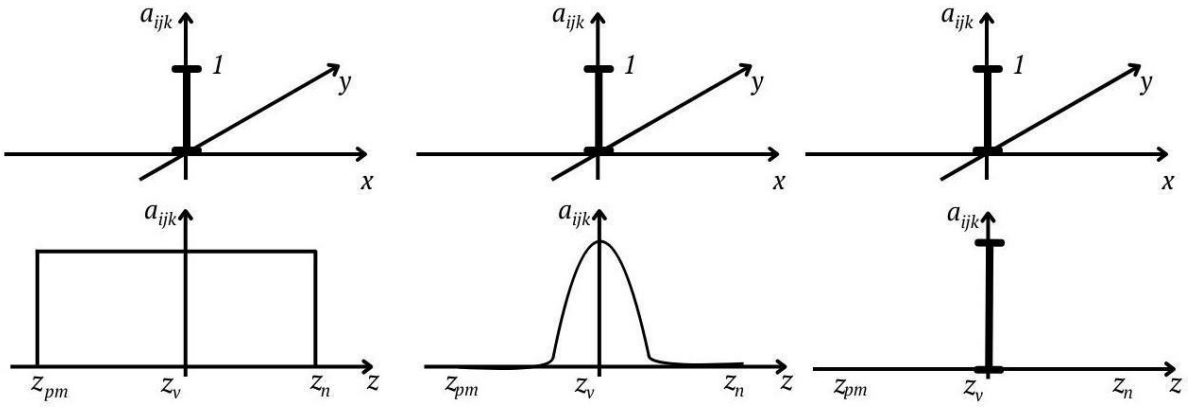

а) *б)* *в)*

Рис. 1. Тривимірні кореляційні функції технологій обстежень: рентгенографії (а), томосинтезу (б) та томографії (в)

Для ідеальної рентгенографії (рис. 1, а), без урахування впливу кінцевого розміру фокусної плями рентгенівської трубки, у площині зображення {x, y} маємо: $a_{ijk} = 1$при $i = j = 0$та $a_{ijk} = 0$при $i \neq 0, j \neq 0$, що відповідає відсутності просторового розмивання в площині приймача.

Вздовж осі z для рентгенографії характерним є інтегрування (накладання) сигналів від усіх шарів, розташованих між випромінювачем (z_{pm})та приймачем (z_n), що математично описується співвідношенням $a_{00k} = 1$для $k \in [0..P]$, тобто внесок у формування зображення здійснюють усі шари об'єкта.

Вираз (1) найпростішим чином описує ідеальну томографічну систему (рис. 1,в). Для неї

$$L_{z_v}(x, y, z_v) = S(x, y, z_v),$$
$$\sum_{i=0}^{M} \sum_{j=0}^{N} \sum_{k=0}^{P} a_{ijk} \cdot$$
$$L_{ijk}(x, y, z_k) = 0,$$

тобто отримане зображення повністю відповідає дійсному зображенню зрізу $S(x, y, z_v)$. У реальних томографічних системах, однак, присутні похибки геометрії, квантовий шум, флуктуації підсилювача та дифузійні артефакти, внаслідок чого внесок додаткових складових не є нульовим і впливає на якість відтворення зображення.

Найбільш складним для опису є перетворення, характерне для томосинтезу (рис. 1,б). У сформованому зображенні одночасно присутні як чітке томографічне відображення обраного зрізу, так і розфокусовані, послаблені зображення сусідніх шарів. У виразі (1) як у площині {x, y}, так і вздовж осі zформуються швидкоспадні функції, параметри яких визначаються кутом сканування γта іншими характеристиками системи томосинтезу. Чим ближче ці функції до дельта-функцій $\delta(x, y, z)$, тим точніше зображення томосинтезу наближається до ідеального томографічного відтворення.

Зазначена особливість має не лише формально-математичне, але й суттєве

практичне значення. Реальні комп'ютерні томографічні системи забезпечують лікарю найбільш сприятливі умови для діагностики та традиційно розглядаються як еталонні («золотий стандарт»). Системи томосинтезу за рівнем інформативності наближаються до цього рівня, тоді як традиційна рентгенографія поступається як з позицій математичної моделі формування зображення, так і з точки зору фактичної діагностичної ефективності.

Багатошарова структура зображень томосинтезу не є незвичною для лікаря. Наявність чіткого зображення одного шару разом із розфокусованими відображеннями інших узгоджується з природними механізмами зорового сприйняття людини, зокрема з ефектом фокусування на певній глибині. Завдяки цьому фахівці досить швидко адаптуються до специфіки зображень томосинтезу та сприймають їх як природні і зручні для процесу діагностики.

Для кількісної оцінки співвідношення інформативного сигналу до фонової складової використовується показник Signal-to-Noise Ratio (SNR) — відношення сигнал/шум, який є однією з ключових характеристик якості зображення та визначається наступним виразом:

$$SNR = \frac{S(x,y,z_v)}{\sum_{i=0}^{M} \sum_{j=0}^{N} \sum_{k=0\ k\neq v}^{P} a_{ijk} \cdot L_{ijk}(x,y,z_k)} \quad (2),$$

де чисельник характеризує корисну складову сигналу, а знаменник — сумарний шум, зумовлений накладанням елементів фону SNR_ϕта шумами потоку рентгенівських квантів SNR_N. У цифрових рентгенівських системах значення SNR виступає однією з основних метрик, що визначає якість реконструкції зображення та ефективність застосовуваних алгоритмів фільтрації.

Високе значення SNR свідчить про здатність системи формувати чітке та інформативне зображення патологічних структур навіть за умов низьких доз опромінення. У мобільних рентгенівських системах, де рівень дози є обмеженим, підвищення SNR досягається за рахунок застосування цифрових методів компенсації шуму, зокрема адаптивної фільтрації, нормалізації інтенсивностей та корекції темного сигналу.

На рентгенівських зображеннях патології проявляються у вигляді ділянок із яскравістю B_p, що відрізняється від яскравості здорової тканини B_n. Контраст патології C_pу такому випадку може бути визначений за відомою залежністю [6]:

$$C_p = \frac{B_n - B_p}{B_n} = F\left\{\frac{S(x,y,z_v)}{\sum_{i=0}^{M} \sum_{j=0}^{N} \sum_{k=0\ k\neq v}^{P} a_{ijk} \cdot L_{ijk}(x,y,z_k)}, B_n\right\} \quad (3)$$

де функція Fописує залежність контрасту від співвідношення сигнал/шум та середнього рівня яскравості зображення, що ілюструється на рис. 2.

У поданих рівняннях (1)–(3) модель контрасту описує не лише фізичний процес формування зображення, але й відображає інформаційний потік у цифровій системі візуалізації, що забезпечує зв'язок між фізичними параметрами сигналу та їх цифровим представленням

Розглянемо трансформацію та практичне використання узагальненої моделі на прикладі рентгенографічної системи. Для системи DR (digital radiography — цифрова рентгенографія) загальноприйнята модель зображення описується як сума сигналів від усіх шарів об'єкта вздовж напрямку поширення рентгенівського променя. У цьому випадку математичний вираз (1), що описує формування зображення, набуває спрощеного вигляду

$$L_{z_v}(x,y,z_v) = S(x,y,z_v) + \sum_{k=0\ k\neq v}^{P} a_{ijk} \cdot L_{ijk}(x,y,z_k) \quad (4)$$

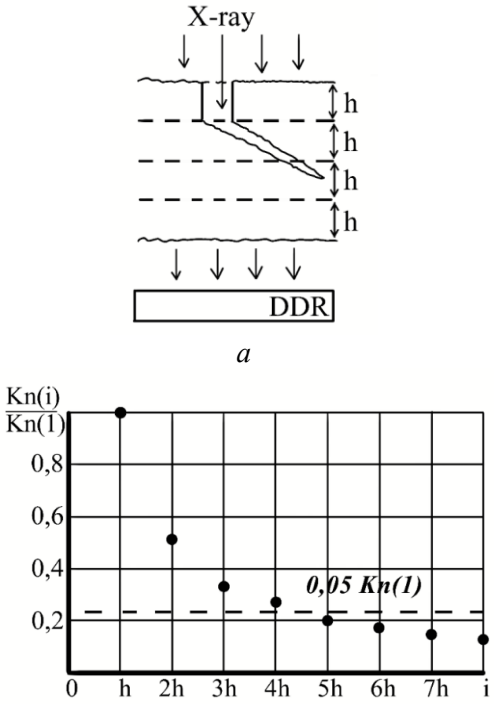

Рис. 2. Контраст патології на рентгенівському зображенні: a – геометрична модель контрасту патології; b – графік зменшення контрасту патології.

У цифрових рентгенівських системах формування контрасту патологій є результатом багаторівневої обробки, передачі та аналізу даних, що здійснюється на різних рівнях інформаційної системи — від детектора до програмного модуля візуалізації. Рентгенівські зображення, які містять пошарові проєкції структури тканин, перетворюються у дискретні цифрові масиви інтенсивностей, значення яких зберігаються у форматах DICOM і використовуються для подальшої обробки, аналізу та автоматизованого розпізнавання патологічних ділянок.

Контраст патології у цифровій формі можна інтерпретувати як різницю між середніми значеннями інтенсивностей пікселів B_n(нормальна тканина) та B_p(патологічна зона), нормовану відносно рівня яскравості фону, що забезпечує коректне порівняння сигналів у різних ділянках зображення.

Інформаційна система аналізує цей показник на рівні локальних гістограм, обчислюючи просторові градієнти яскравості з метою формування карти контрастності, яка надалі використовується в алгоритмах класифікації та реконструкції зображень.

У рентгенографічних зображеннях шари патології та нормальної тканини проєктуються один на одного, формуючи складну структуру даних, яку доцільно розглядати як інформаційне згортання сигналів (superposition model). У такому випадку максимальний контраст спостерігається в області, де патологія знаходиться у межах фокального шару, тоді як у верхніх і нижніх шарах інтенсивність її сигналу зменшується внаслідок накладання сигналів від нормальної тканини.

У лінійному наближенні цифрова модель зображення патології описується як сума сигналів від шару, що містить патологію, та сигналів від шарів нормальної тканини. Для кількісної оцінки зменшення контрасту зі збільшенням глибини вводиться коефіцієнт i, який характеризує кількість накладених шарів, що формують зображення. У такому випадку загальний контраст патології визначається наступним виразом:

$$C_p(i) = \frac{i \cdot B_n - (B_p + (i-1) \cdot B_n)}{i \cdot B_n} = \frac{C_p(1)}{i} \qquad (5)$$

де B_n— яскравість на зображенні, що відповідає одному шару товщиною h, який не містить патологічних змін;

B_p – яскравість області, що містить патологію;

i – кількість шарів, що беруть участь у формуванні зображення досліджуваної області;

$C_p(1)$ – контраст патології для одного шару, тобто у випадку пошарового відтворення, характерного для томосинтезу.

З формули (5) випливає, що збільшення кількості шарів iпризводить до обернено пропорційного зниження контрасту патології на зображенні. Це

явище можна інтерпретувати як зменшення частки інформаційного сигналу, що відповідає патології, у загальному масиві даних, що, у свою чергу, відображає зниження ентропійної виразності діагностично значущого сигналу відносно фонових компонентів.

Графік залежності контрасту патології від товщини кісткової тканини (рис. 2,б) демонструє його швидке зменшення зі зростанням оптичної глибини тканини. Для випадку $i = 1$, коли загальна товщина тканини відповідає товщині одного шару томосинтезу, значення контрасту патологій у режимах DR та DT збігаються. Однак із подальшим збільшенням товщини кісткової тканини контраст патології на рентгенографічному зображенні зменшується приблизно в iразів, тоді як у режимі томосинтезу він залишається практично незмінним, оскільки алгоритми реконструкції забезпечують ізоляцію пошарових компонентів сигналу.

У системах підтримки клінічних рішень, що базуються на інформаційних технологіях, зазначена закономірність враховується шляхом введення коригувальних коефіцієнтів у процесі автоматичного підвищення локального контрасту. З цією метою застосовуються методи контрастної обробки, зокрема алгоритми адаптивного вирівнювання гістограми, які дозволяють відновлювати видимість патологічних ділянок навіть за умов низького співвідношення сигнал/шум (SNR). У випадках, коли контраст патології $C_p < 0{,}05$, ймовірність її втрати при стандартній візуалізації є високою, тому це значення використовується в інформаційних системах як пороговий критерій видимості об'єкта.

Наприклад, для $i = 20$ (що відповідає товщині одного шару $h = 0{,}65$мм та загальній товщині тканини понад 13 мм) контраст патології зменшується нижче порогу видимості, тобто $C_p < 0{,}05$. У такому випадку цифрова система обробки повинна автоматично активувати алгоритми підвищення контрасту на рівні DICOM-модуля, що дозволяє запобігти втраті діагностично значущих деталей зображення.

Під час клінічного дослідження кінцівок у гіпсовій лангеті спостерігається додаткове зниження контрасту, зумовлене накладанням шару гіпсу, який має підвищену рентгенівську щільність. У таких умовах система цифрової обробки зображень може помилково класифікувати крайові переломи як шум або артефакти, якщо не застосовуються адаптивні алгоритми фільтрації та підвищення контрасту.

Це ілюструє рис. 3, на якому наведено приклади рентгенографічного зображення (а) та зображення, реконструйованого за методом томосинтезу (б), для кінцівки з переломом (область О). На рентгенографічному зображенні через наявність гіпсової пов'язки перелом практично не візуалізується, тоді як на зображенні, отриманому із застосуванням алгоритмів цифрової реконструкції, патологія чітко локалізується у фокальному шарі.



а) *б)*

Рис.3. Приклад зображень рентгенографії (а) і томосинтезу (б) кінцівки з переломом у гіпсі.

Таким чином, запропонована узагальнена модель дозволяє описати формування контрасту патологій у рентгенодіагностичних зображеннях як результат суперпозиції інформативного

сигналу та фонових складових, зумовлених накладанням шарів. На відміну від рентгенографії, де інтегрування сигналів призводить до суттєвого зниження контрасту зі збільшенням товщини тканини, метод томосинтезу забезпечує часткову ізоляцію пошарових компонентів сигналу, що дозволяє зберігати діагностично значущу інформацію навіть у складних умовах візуалізації. Отримані залежності підтверджують, що ключовим фактором підвищення діагностичної ефективності є не лише фізичні параметри системи, але й інформаційні алгоритми обробки та реконструкції зображень.

Висновки

У даній роботі розроблено узагальнену інформаційну модель патологій рентгенодіагностичних зображень різних типів, яка описує процес формування зображення як суперпозицію сигналів від інформативного шару та фонових складових, зумовлених накладанням структур.

- Показано, що в рентгенографічних системах (DR) формування зображення супроводжується інтегруванням сигналів уздовж променя, що призводить до суттєвого зниження контрасту патологій зі збільшенням товщини досліджуваного об'єкта. Запропонована модель дозволяє кількісно описати цей ефект через залежність контрасту від кількості накладених шарів.
- Встановлено, що в системах цифрового томосинтезу (DT) реалізується часткове відновлення пошарової структури зображення, що забезпечує стабільний рівень контрасту патологій незалежно від оптичної глибини тканини. Це дозволяє значно підвищити діагностичну чутливість у порівнянні з рентгенографією та наблизити її до рівня комп'ютерної томографії.
- Показано, що показник відношення сигнал/шум (SNR) є ключовою метрикою якості зображення, яка визначає ефективність алгоритмів реконструкції та обробки даних у цифрових рентгенівських системах. Введення порогового значення контрасту $C_p < 0.05$дозволяє формалізувати умови втрати видимості патологій та визначити необхідність застосування алгоритмів підвищення контрасту.
- Отримані результати мають практичне значення для розробки та оптимізації мобільних рентгенівських комплексів, зокрема систем із режимом томосинтезу, та можуть бути використані при побудові інформаційних систем підтримки клінічних рішень, що забезпечують автоматизовану оцінку якості зображень і підвищення ефективності діагностики.

Література

1. Sechopoulos I. Digital tomosynthesis: current concepts and clinical applications // Radiology. 2021. Vol. 299, No. 1. P. 21–36.

2. Båth M., Svalkvist A., von Wrangel A., Rismyhr-Olsson H., Cederblad Å. Effective dose to patients from chest examinations with tomosynthesis // Radiation Protection Dosimetry. 2020. Vol. 189, No. 3. P. 271–277.

3. Samei E., Flynn M. J., Eyler W. R. Detection of subtle lung nodules: relative influence of quantum and anatomic noise on chest radiographs // Radiology. 2021. Vol. 299, No. 2. P. 438–445.

4. Wang J., Blackburn T. J., McEntee M. F. The effect of signal-to-noise ratio on image quality in digital radiography // Medical Physics. 2022.Vol. 49, No.5.P. 3102–3112.

5. Kim Y., Kim H. J., Lee K. H. Comparison of diagnostic performance of digital radiography, tomosynthesis, and CT in chest imaging // Clinical Radiology. 2021. Vol. 76, No. 6. P. 470.e1–470.e8.

6. Мірошниченко С.І., Уріна Л.К. Томосинтез на базовій рентгенодіагностичної системі. – К. : Медицина України, 2019. – 40 с.

7. ST-14770-2022-INIT en. Council Recommendation on strengthening prevention through early detection: A new EU approach on cancer screening replacing Council Recommendation 2003/878/EC.

8. Miroshnychenko O., Miroshnychenko S., Khobta Y. and Nevgasymyi A., "Assessment of Compliance Digital X-ray Tomosynthesis Images of Chest with the Requirements for the

Tomographic Images Quality," 2022 IEEE 41st International Conference on Electronics and Nanotechnology (ELNANO), 2022, pp. 401-404 (doi: 10.1109/ELNANO 54667.2022.9927068).

9. Miroshnychenko O., Miroshnychenko S., Nevgasymyi A., Khobta Y. Contrasts comparison of the same cases of chest pathologies for radiography and tomosynthesis. 2020 IEEE International Symposium on Electronics and Telecommunications (ISETC). Pp. 333-336 (DOI: 10.1109/ISETC50328.2020.9301081).

Мірошниченко О.С., Хобта Ю.В., Мірошниченко С.І., Миколушко А.М.

ІНФОРМАЦІЙНА МОДЕЛЬ ПАТОЛОГІЙ РЕНТГЕНОДІАГНОСТИЧНИХ ЗОБРАЖЕНЬ РІЗНИХ ТИПІВ

У роботі запропоновано узагальнену інформаційну модель патологій рентгенодіагностичних зображень для рентгенографії, цифрового томосинтезу та комп'ютерної томографії. Модель описує процес формування зображення як суперпозицію сигналів від різних шарів і дозволяє формалізувати контраст патологій. Показано, що при рентгенографії контраст зменшується внаслідок накладання шарів, тоді як при томосинтезі частково відновлюється пошарова структура зображення. Комп'ютерна томографія розглядається як еталонний метод. Введено показники контрасту та відношення сигналу до шуму для кількісного аналізу. Показано, що томосинтез забезпечує суттєве підвищення контрасту та діагностичної чутливості.

Ключові слова: *інформаційна модель, обробка медичних зображень, рентгенівська візуалізація, цифровий томосинтез, комп'ютерна томографія, контраст зображення, відношення сигнал/шум, діагностична чутливість.*

Miroshnychenko O., Khobta Y., Miroshnychenko S., Mykolushko A.

INFORMATION MODEL OF PATHOLOGIES IN X-RAY DIAGNOSTIC IMAGES OF DIFFERENT TYPES

This paper proposes a generalized information model of pathologies in X-ray diagnostic images for radiography, digital tomosynthesis, and computed tomography. The model describes the image formation process as a superposition of signals from different layers and enables formalization of pathology contrast. It is shown that in radiography the contrast decreases due to layer superposition, while in tomosynthesis the layered structure of the image is partially restored. Computed tomography is considered a reference method. Contrast and signal-to-noise ratio are introduced for quantitative analysis. It is shown that tomosynthesis provides a significant increase in contrast and diagnostic sensitivity.

Keywords: *information model, medical image processing, X-ray imaging, digital tomosynthesis, computed tomography, image contrast, signal-to-noise ratio, diagnostic sensitivity.*

Стаття подана до редакції: 17/09/2026
Стаття прийнята до опублікування:19/09/2026
Стаття опублікована: 10/11/2026

Стаття поширюється на умовах ліцензії CC BY 4.0